

## ARTÍCULO ORIGINAL

### EXTRUSIÓN GUIADA: PUESTA AL DÍA Y NUEVA TÉCNICA INVISIBLE



Juan Carlos Rivero Lesmes.

**J.C. Rivero Lesmes\***,  
**B. Jiménez Meltzer\*\***,  
**A. Castiñeira Romero\*\***

\*Profesor Titular (en excedencia) de Pro-filaxis, Estomatología Infantil y Ortodon-cia. U. Complutense de Madrid.

Director del Máster de Ortodoncia de la Institución Universitaria Mississippi (I.U.M.)

Director del Máster de Excelencia en Or-tondoncia y Ortognatodoncia de la U. de Alcalá.

Profesor de Ortodoncia. U. San Pablo, CEU.

Director del Máster de Ortodoncia y Orto-pedia Dento Maxilar, U. San Pablo, CEU. Ortodoncista de práctica exclusiva. Ma-drid

\*\* Máster en Ortodoncia y Ortopedia Den-to Maxilar por la I.U.M. Ortodoncista.

#### Correspondencia:

C/ Viriato, nº 24, Bajo, 28010, Madrid.

Tfn. 91 4477875. 91 5938901.

Correo E: jcrivero@infomed.es

www.e-ortodoncia.com

## GUIDED EXTRUSION: UPDATED & NEW INVISIBLE TECHNIQUE

### RESUMEN

**Introducción:** La pérdida de estructura dentaria por debajo del margen gingival y de la cresta ósea alveolar, ya sea por caries, fracturas traumáticas, desgaste, reabsorción radicular o perforaciones iatrogénicas, dificulta el tratamiento protésico y requiere un abordaje multidisciplinar para conseguir resultados óptimos y estables a largo plazo. Material y método: Realizamos una revisión bibliográfica y hemos encontrado descritas en la literatura múltiples técnicas que emplean diferentes aditamentos y métodos de anclaje: brackets por vestibular o por lingual (33), barra adherida a los dientes adyacentes, aparatos removibles tipo placa de Hawley con diversas modificaciones y microtornillos.

En el presente artículo se expone una nueva técnica sencilla, cómoda, estética, higiénica y mínimamente invasiva para lograr nuestro objetivo. Nos referiremos a ella como extrusión guiada mediante Essix termocurados al vacío y transparentes.

**Conclusión:** Podemos concluir que la técnica que presentamos es eficaz, simple, cómoda, estética e higiénica y muy útil en pacientes que no necesitan o no quieren realizarse ortodoncia en ambas arcadas y sí precisan por el contrario la restauración de un resto radicular.

**Palabras clave:** erupción forzada, extrusion ortodóncica, extrusión rápida, dientes fracturados, dientes traumatizados, dientes no restau-rables.

### ABSTRACT

**Introduction:** The loss of tooth structure beneath the gingival margin and alveolar bone, either by dental decay, trauma fractures, wear, or iatrogenic root resorption, impedes the appropriate treatment or requires a multidisciplinary approach to achieve optimal and long term stable results.

**Material and Methods:** A literature review was took out. We found multiple described in the literature using different techniques and methods of attachment fittings, brackets and buccal or lingual (33), bar attached to adjacent teeth, removable appliances, Hawley types and miniscrews.

In this paper we presents a new technique simple, convenient, aesthetic, hygienic and minimally invasive to achieve our goals. We will refer as extruding thermo-guided vacuum transparent Essix.

**Conclusion:** We conclude that the present technique is effective, simple, convenient, aesthetic, hygienic and very useful in patients who do not need or want done for both arches and braces itself instead require the restoration of residual root.

**Key words:** forced eruption, orthodontic extrusion, rapid extrusión, fractured teeth, non restorable tooth, traumatized teeth.

## INTRODUCCIÓN

La pérdida de estructura dentaria por debajo del margen gingival y de la cresta ósea alveolar, ya sea por caries, fracturas traumáticas, desgaste, reabsorción radicular o perforaciones iatrogénicas, dificulta el tratamiento protésico y requiere un abordaje multidisciplinar para conseguir resultados óptimos y estables a largo plazo.

Las opciones terapéuticas son (1):

- Exodoncia
- Alargamiento coronario con cirugía
- Extrusión por medios ortodóncicos

La extrusión de un solo diente por medios ortodóncicos se ha denominado también, erupción forzada [2-18], extrusión vertical [19], erupción ortodóncica, erupción asistida [11, 20] y extrusión ortodóncica [21-30]. Todos estos términos se refieren al mismo tratamiento: mover verticalmente hacia oclusal por medios ortodóncicos la raíz del diente afectado, con la finalidad de "ganar" tejido sano supracrestal, recuperando la anchura biológica y aumentando la corona clínica [29, 31]. En este artículo lo denominamos extrusión guiada ortodóncicamente y se realiza con fuerzas ligeras y disipantes [32].

## CONCEPTOS GENERALES

Para lograr el éxito terapéutico debemos tener un adecuado conocimiento sobre la relación entre los tejidos periodontales y la odontología restauradora.

### ANCHURA BIOLÓGICA

Se denomina anchura biológica a la unión dento-gingival, que ha sido descrita como una unidad funcional, compuesta por el tejido conectivo de inserción de la encía y el epitelio de unión [34].

Las dimensiones de la anchura biológica varían entre individuos, con la edad (disminuye), con la posición del diente en la arcada (mayor longitud en dientes posteriores) o con el biotipo periodontal. Sin embargo, parecen constantes en las distintas superficies del diente. La longitud oscila según los distintos autores entre 1,5 mm a 3 mm [35].

La importancia de esta estructura, radica en las consecuencias que se pueden derivar de su invasión, que puede inducir retracción gingival, pérdida ósea, hiperplasia gingival, etc., todo ello con unas graves consecuencias tanto desde el punto de vista de la salud periodontal como de la estética gingival [33].

El principal objetivo de la erupción guiada ortodóncicamente es restablecer este ancho biológico para conseguir una adecuada adaptación de los

márgenes protésicos y mantener la salud gingival.

Según Levine RA en los pacientes con biotipo grueso se debe dejar una mayor longitud de corona ya que en estos tejidos se ve una mayor recidiva de la extrusión [4].

### FERRULE

Se conoce como efecto ferrule al espesor de tejido sano supragingival, mínimo necesario para una correcta adaptación y retención protésica y se considera de unos 2 mm tras la reducción axial y oclusal adecuada [19, 35, 36].

### PROPORCIÓN CORONO RADICULAR

Es importante tener en cuenta para el pronóstico del diente la proporción entre la longitud de la corona y de la raíz. Algunos autores [33, 37] afirman que la proporción final corono-radicular debe ser mínimo 1:1.

### ALARGAMIENTO CORONARIO

El alargamiento coronario es una técnica común en cirugía. Se define como el aumento de la longitud de la corona clínica [35]. Este procedimiento quirúrgico periodontal tiene muchas limitaciones, como la estética del margen gingival, exceso de corona clínica, compromiso de la relación corono-raíz de los dientes adyacentes [12] y aumento de troneras [9, 19]. Es importante evaluar cuidadosamente el nivel del contorno gingival y la línea de sonrisa antes de escoger esta opción terapéutica. Podría ser un tratamiento de elección en sectores posteriores donde la estética no se vea comprometida [20].

### FIBROTOMÍA CIRCUNFERENCIAL SUPRACRESTAL

Consiste en la inserción de un bisturí en el surco gingival y el seccionamiento del epitelio de unión que rodea al diente afectado. La hoja también secciona las fibras transeptales y penetra en la zona del espacio periodontal. No se recomienda durante el movimiento ortodóncico activo ni en presencia de inflamación gingival [38].

Según Wehr et al, una ventaja de la fibrotomía es que acorta el periodo de retención [2].

### EXTRUSIÓN ORTODÓNCICA

En 1940 Oppenheim estudió por primera vez el proceso histológico que se produce durante la extrusión forzada, a la que denomina elongación artificial, en humanos y en monos [39]. Heithersay, G.S en 1973 [40] e Ingber, J.S en 1974 [12] fueron los primeros en proponer la extrusión ortodóncica como alternativa a la cirugía o la exodoncia de

restos radiculares no restaurables. Desde entonces ha dejado de ser una alternativa para convertirse en la mejor opción terapéutica en muchas ocasiones. En la actualidad otras indicaciones para la extrusión guiada son la creación de hueso en casos de dientes desahuciados para la posterior colocación de implantes (41, 42), y en el tratamiento de defectos óseos aislados (14, 20).

La mayoría de los autores hablan de un bajo riesgo de recidiva del movimiento de extrusión (20, 40). Reitan (9) demostró histológicamente que la reabsorción radicular tras la extrusión es inusual. Se trata de un movimiento sencillo y con buen pronóstico porque sólo requiere aposición apical al movimiento y se parece a la erupción natural del diente (10).

Kockich (37) establece seis criterios para valorar si un diente se puede tratar con extrusión ortodóncica ó, si por el contrario, debe extraerse;

- Longitud de la raíz: al final de la extrusión la proporción corono-raíz debe ser 1:1 como mínimo. Si la fractura se extiende a nivel de la cresta alveolar necesitamos extraer un mínimo de 4 mm. Los primeros 2,5 mm para respetar la anchura biológica y los siguientes 1,5 mm para lograr un buen ferrule que de una adecuada resistencia a la preparación de la corona. En este caso se deben restar 4 mm al total de la longitud final de la raíz. Heithersay decía que el segmento apical debería tener entre 12 a 15 mm para que se cumpla la proporción.
- Forma de la raíz: es preferible que sea ancha y no cónica. Una raíz fina y cónica nos da una región cervical demasiado estrecha tras la extrusión y puede comprometer la estética de la restauración final. Un conducto radicular ancho con paredes estrechas tiene peor pronóstico por riesgo de fractura. El conducto no debe ser más de 1/3 de la anchura de la raíz.
- Nivel de la fractura: una fractura de 2 a 3 mm subgingival dificulta la tracción.
- Importancia relativa del diente: por ejemplo, en un paciente joven con los dientes adyacentes intactos la extrusión sería la alternativa más conservadora.
- Estética: si el paciente tiene una línea de sonrisa alta con una exposición gingival de 2 a 3 mm será más estético mantener su diente.
- Pronóstico endo-perio: si el diente tiene un defecto periodontal grave puede no ser posible mantener la raíz.

## TIPOS DE EXTRUSIÓN

En el presente artículo diferenciamos dos tipos de erupción ortodóncica: lenta y rápida con fibrotomía.

Extrusión lenta: se aplica una fuerza continua y suave produciendo cambios en los tejidos blandos y hueso de alrededor (35). Es decir, la cresta alveolar y el tejido gingival acompañan al diente en su movimiento sin alterar la corona clínica. El diente se mueve 1 a 2 mm (22) por mes. Esta técnica se puede utilizar para mejorar la anatomía gingival, eliminar defectos óseos o para preparar el lecho de un implante (14, 22).

Extrusión rápida o extrusión forzada con fibrotomía: se aplica una fuerza con activaciones más frecuentes y no produce cambios en los tejidos adyacentes. La fibrotomía evita que se produzca movimiento de todo el aparato de inserción junto con el diente (35). El diente se mueve 3-4 mm por mes (14). En ocasiones es necesario recurrir a una pequeña gingivoplastia e incluso recontorneado óseo para mejorar la estética del margen. Está indicada para en los que queremos aumentar el ferrule para no invadir la anchura biológica con la restauración (22).

Extrusión guiada, con fuerzas disipantes: Nosotros preferimos denominar de esta manera al procedimiento ortodóncico que empleamos, puesto que con el uso de elementos elásticos, anclados sobre un Essix removible, las fuerzas empleadas son intermitentes, suaves y evanescentes, pero siempre en el mismo sentido de extrusión controlada y guiada.

## TIEMPO Y FUERZAS

Zachrisson (41) consideraba en 2005 que no existe evidencia científica sobre los sistemas y niveles de fuerzas (continuas vs interrumpidas, arcos continuos vs segmentados), ni tampoco de los tiempos que deberían ser recomendados para obtener la regeneración ósea más eficiente completa y predecible. Prefiere usar fuerzas continuas interrumpidas que permitan tiempos de reposo entre las activaciones.

Una fuerza extrusiva demasiado alta puede causar inflamación de la pulpa, reabsorción radicular y pérdida periodontal o de hueso (20). Según Levine para la extrusión ortodóncica de un diente vital se debe realizar un movimiento de 2-3 mm cada 4-8 meses. De esta manera se garantiza el mantenimiento de la vitalidad y se minimiza el riesgo de reabsorción (9, 20). En los dientes no vitales los movimientos son más rápidos. Algunos autores coinciden más adelante en que la velo-

cidad media de extrusión debe ser de 1 mm a la semana [1, 12, 13, 20, 23, 35, 43].

Según la literatura científica revisada, las fuerzas utilizadas oscilan entre los 30 y los 150 gr. Para traccionar de un diente unirradicular es suficiente una fuerza de 20 a 30 gr. [1, 10]. Según Cooke en 1980 la fuerza extrusiva ideal es variable pero se encuentra en un rango de 0.7 N a 1.5 N. Sólo los incisivos inferiores responden con una fuerza menor de 0.5 N [44].

Una extrusión demasiado rápida puede requerir un mayor período de estabilización y puede producir inflamación periodontal [10].

### RETENCIÓN

Algunos autores consideran que el período de retención necesario debe ser de 7 a 14 semanas, según la cantidad de extrusión realizada. No realizar una retención adecuada puede suponer una intrusión de la raíz [20].

### TÉCNICAS ORTODÓNICAS

- Aparatología fija en los dientes de anclaje:
  - Brackets por vestibular [2, 4, 11, 13, 21, 42] o por lingual [7, 15, 34]
  - Alambre por vestibular fijado con composite (sin brackets) [4].
  - Alambre por oclusal apoyado sólo en los dientes adyacentes, ya sea por lechos creados en restauraciones previas y fijado con composite [5, 8, 19, 45], o, con ganchos en los extremos a modo de esquelético [46].
  - Fragmento coronal fracturado fijado con composite a los dientes adyacentes, utilizándolo como método de anclaje. Se une un elástico a la cabeza del poste intrarradicular que se pasa desde la cara palatina, borde incisal y cara vestibular volviendo a la cabeza del poste intrarradicular y fijándolo con composite fluido [20].
  - Minimplantes [6].
- Aparatología removible
  - Placas de acrílico removibles: Hawley modificada [1, 47] u otros tipos [3].

### DESCRIPCIÓN DE LA TÉCNICA

Se presenta el caso de un paciente adulto que acude a consulta con un resto radicular del 35 que no permite una adecuada restauración protésica sin invadir el espacio biológico. El tratamiento de elección es la erupción guiada para exponer la línea de fractura y conseguir un adecuado ferrule.

Dado que el paciente no requiere ortodoncia,

se decide guiar la erupción utilizando un essix inferior como método de anclaje. Descartamos el uso de un seccional por considerar que puede producir más efectos indeseados sobre los dientes adyacentes y el essix minimiza cualquier movimiento en el resto de la arcada.

Tomamos una impresión para fabricar un essix transparente en laboratorio. Se coloca algo duro, tipo duralay o composite en el modelo de escayola en el lugar del 35 para dejar espacio libre oclusal que permita la erupción.

### PASOS A SEGUIR:

- Preparación del diente:
  - Endodoncia del resto radicular.
  - Se cementa un perno metálico en el resto radicular endodonciado.
  - Se conforma con alambre de 0,016 x 0,016 de acero una percha con un helix central del que salen dos brazos, uno hacia lingual y otro hacia vestibular con un dobléz hacia gingival. (Fig. 1)
  - Se introduce el helix de la percha en la cabeza del perno y se fija con composite fluido, tras haber gravado la dentina y usado adhesivo dentinario. (Fig. 2)
- Activación: se utilizan elásticos de 3 mm heavy, 6 oz.
  - Se instruye al paciente para que se enganche la goma en el dobléz lingual de la percha, que se coloque el essix y luego pase la goma por encima hacia el gancho vestibular. (Fig. 3)
  - Se programan citas periódicas y se realiza un control clínico de la extrusión (Fig. 4) y radiográfico para asegurarnos de la formación de hueso antes de proceder a la colocación de la corona. (Fig. 5)

Se ha realizado la extrusión ortodóncica con éxito sin necesidad de remodelado óseo, gingival ni fibrotomía. (Figs. 6 y 7). Los resultados se mantienen estables después de 1 año y 4 meses. (Fig. 8)

### DISCUSIÓN

No hemos encontrado ningún caso descrito en el que se haya utilizado un essix como método de anclaje. Esta técnica de extrusión guiada ofrece múltiples ventajas.

- Ventajas de la aparatología removible frente a la fija [1, 44]:
  - Coste
  - Mayor estética
  - Menos tiempo de sillón

- Permite mejor higiene
- Simplicidad de la técnica
- Ausencia de efectos en los dientes adyacentes (evita intrusión)

El uso de elásticos nos permite un control diario por el paciente y semanalmente por el operador. Además podemos cambiar las fuerzas de los elásticos [44].

- Inconvenientes:
  - Colaboración

Aunque muchos autores dicen que en dientes posteriores una opción terapéutica es el alargamiento coronario quirúrgico [20], consideramos más adecuado este tratamiento ya que es frecuente encontrar en premolares inferiores poca encía insertada. Esto obliga al periodoncista a la realización de un colgajo de reposición apical con las dificultades que conlleva en esta zona y la proximidad del mentoniano. La extrusión ortodónica mantiene la encía insertada intacta.

Coincidimos con Zachrisson en que no existe evidencia científica sobre los niveles, sistemas de fuerza y tiempos óptimos. Consideramos que lo mejor son las fuerzas controladas en un mismo sentido, que van disminuyendo dando tiempo a la reorganización de los tejidos. Las denominamos fuerzas disipantes.

Con esta técnica no ha sido necesario realizar fibrotomía ni remodelado óseo y gingival posterior a la extrusión. A diferencia de lo que dicen muchos autores [1, 2, 4, 5, 24, 40, 45].

Se ha observado que los resultados a largo plazo son estables, y en esto hay unanimidad en la literatura. Será importante comprobar que se ha formado hueso por debajo del ápice radicular (con una radiografía) para poder minimizar la recidiva.

## CONCLUSIÓN

Podemos concluir que la técnica que presentamos es eficaz, simple, cómoda, estética e higiénica y muy útil en pacientes que no necesitan o no quieren realizarse ortodoncia en ambas arcadas y sí precisan por el contrario la restauración de un resto radicular.

## FIGURAS



Fig.1.- Se conforma con alambre de 0,016 x 0,016 de acero una percha con un helix central del que salen dos brazos, uno hacia lingual y otro hacia vestibular con un dobléz hacia gingival.

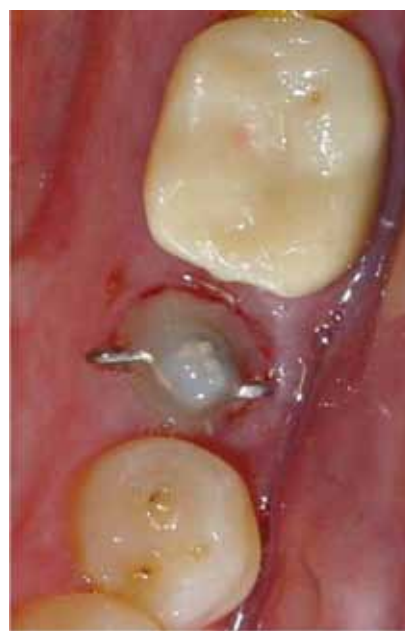

Fig. 2.- Se introduce el helix de la percha en la cabeza del perno y se fija con composite fluido, tras haber grabado la dentina y usado adhesivo dentinario.

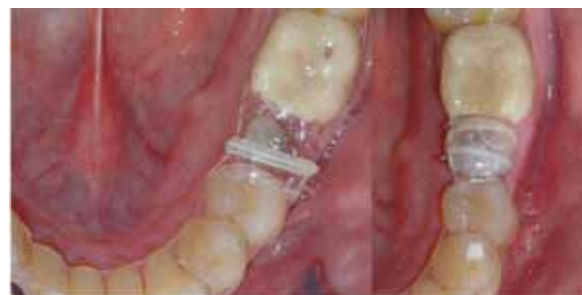

Fig. 3.- Se instruye al paciente para que se enganche la goma en el dobléz lingual de la percha, que se coloque el essix y luego pase la goma por encima hacia el gancho vestibular.



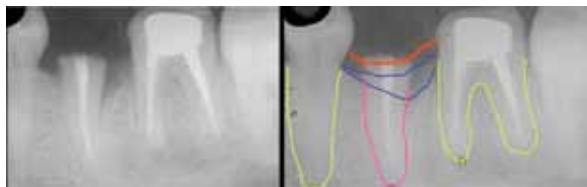

Fig. 4.- Rx antes de colocar el perno intrarradicar. La línea roja marca el margen gingival. Las líneas azules marcan los niveles óseos. Obsérvese los ápices radiculares del 35 y de los dientes vecinos.

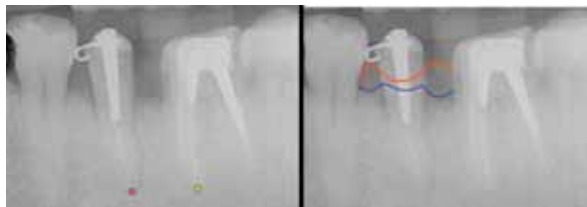


Fig. 5.- Rx periapicales una vez lograda la extrusión del resto radicular del 35. Obsérvese la localización del ápice en relación a los de los dientes vecinos. La línea roja marca el margen gingival y la azul el nivel óseo regularizado.

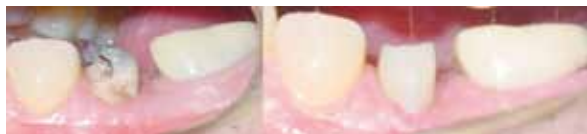

Fig. 6.- Imágenes clínicas del muñón extruido antes de retirar la percha y una vez preparado y tallado para su posterior reconstrucción protésica.

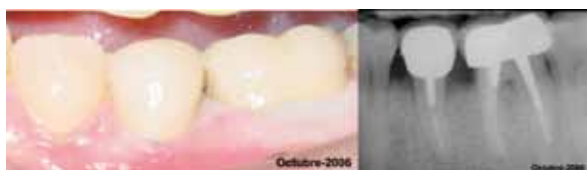

Fig. 7.- Imágenes clínica y radiográfica del resultado final.

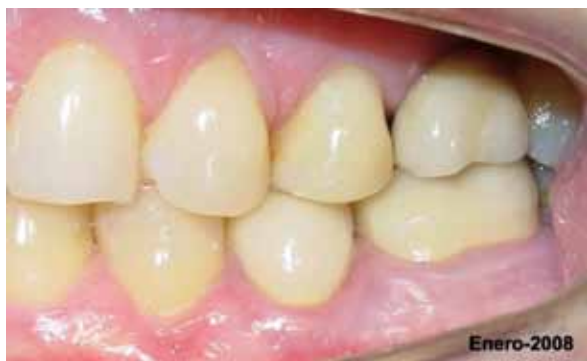

Fig. 8.- Imagen clínica del resultado al cabo de 16 meses post-tratamiento.

## BIBLIOGRAFÍA

1. Jafarzadeh H, Talati A, Basafa M, Noorollahian S. Forced eruption of adjoining maxillary premolars using a removable orthodontic appliance: a case report. *J Oral Sci.* 2007 Mar;49(1):75-8.
2. Wehr C, Roth A, Gustav M, Diedrich P. Forced eruption for preservation of a deeply fractured molar. *J Orofac Orthop.* 2004 Jul;65(4):343-54.
3. Mandel RC, Binzer WC, Withers JA. Forced eruption in restoring severely fractured teeth using removable orthodontic appliances. *J Prosthet Dent.* 1982 Mar;47(3):269-74.
4. Levine RA. Forced eruption in the esthetic zone. *Compend Contin Educ Dent.* 1997 Aug;18(8):795-803; quiz 4.
5. Garrett GB. Forced eruption in the treatment of transverse root fractures. *J Am Dent Assoc.* 1985 Aug;111(2):270-2.
6. JSmidt A, Gleitman J, Dekel MS. Forced eruption of a solitary nonrestorable tooth using mini-implants as anchorage: rationale and technique. *Int J Prosthodont.* 2009 Sep-Oct;22(5):441-6.
7. Chaushu S, Zahavi T, Becker A. Forced eruption of maxillary incisor teeth from the lingual side. *Quintessence Int.* 2004 Jun;35(6):431-6.
8. Ziskind D, Schmidt A, Hirschfeld Z. Forced eruption technique: rationale and clinical report. *J Prosthet Dent.* 1998 Mar;79(3):246-8.
9. Stevens BH, Levine RA. Forced eruption: a multidisciplinary approach for form, function, and biologic predictability. *Compend Contin Educ Dent.* 1998 Oct;19(10):994-8, 1000, 2-4 passim.
10. Wang WG, Wang WN. Forced eruption: an alternative to extraction or periodontal surgery. *J Clin Orthod.* 1992 Mar;26(3):146-9.
11. Sterr N, Becker A. Forced eruption: biological and clinical considerations. *J Oral Rehabil.* 1980 Sep;7(5):395-402.
12. Ingber JS. Forced eruption: part II. A method of treating nonrestorable teeth--Periodontal and restorative considerations. *J Periodontol.* 1976 Apr;47(4):203-16.
13. Al-Gheshiyan NA. Forced eruption: restoring nonrestorable teeth and preventing extraction site defects. *Gen Dent.* 2004 Jul-Aug;52(4):327-33.
14. Chandler KB, Rongey WF. Forced eruption: review and case reports. *Gen Dent.* 2005 Jul-Aug;53(4):274-7.
15. Geron S, Ziskind D. Lingual forced eruption orthodontic technique: clinical considerations for patient selection and clinical report. *J Prosthet Dent.* 2002 Feb;87(2):125-8.
16. Komorowski R. Orthodontic forced eruption and endodontic treatment. *Ont Dent.* 1997 Dec;74(10):20-1.
17. Durham TM, Goddard T, Morrison S. Rapid forced eruption: a case report and review of forced eruption techniques. *Gen Dent.* 2004 Mar-Apr;52(2):167-75; quiz 76.
18. Felipe LA, Monteiro Junior S, Vieira LC, Araujo E. Reestablishing biologic width with forced eruption. *Quintessence Int.* 2003 Nov-Dec;34(10):733-8.
19. Shiloah J. Clinical crown lengthening by vertical root movement. *J Prosthet Dent.* 1981 Jun;45(6):602-5.
20. Emerich-Poplatek K, Sawicki L, Bodal M, Adamowicz-Klepalska B. Forced eruption after crown/root fracture with a simple and aesthetic method using the fractured crown. *Dent Traumatol.* 2005 Jun;21(3):165-9.
21. Fakhry A. Enhancing restorative, periodontal, and esthetic outcomes through orthodontic extrusion. *Eur J Esthet Dent.* 2007 Autumn;2(3):312-20.
22. da Costa Filho LC, Soria ML, de Lima EM, da Cos-

- ta CC. Orthodontic extrusion anchored in osseointegrated implants: a case report. *Gen Dent*. 2004 Sep-Oct;52(5):416-8.
23. Biggerstaff RH, Sinks JH, Carazola JL. Orthodontic extrusion and biologic width realignment procedures: methods for reclaiming nonrestorable teeth. *J Am Dent Assoc*. 1986 Mar;112(3):345-8.
  24. Smidt A, Lachish-Tandlich M, Venezia E. Orthodontic extrusion of an extensively broken down anterior tooth: a clinical report. *Quintessence Int*. 2005 Feb;36(2):89-95.
  25. Koyuturk AE, Malkoc S. Orthodontic extrusion of subgingivally fractured incisor before restoration. A case report: 3-years follow-up. *Dent Traumatol*. 2005 Jun;21(3):174-8.
  26. Carvalho CV, Bauer FP, Romito GA, Pannuti CM, De Micheli G. Orthodontic extrusion with or without circumferential supracrestal fiberotomy and root planing. *Int J Periodontics Restorative Dent*. 2006 Feb;26(1):87-93.
  27. Addy LD, Durning P, Thomas MB, McLaughlin WS. Orthodontic extrusion: an interdisciplinary approach to patient management. *Dent Update*. 2009 May;36(4):212-4, 7-8.
  28. Lovdahl PE. Periodontal management and root extrusion of traumatized teeth. *Dent Clin North Am*. 1995 Jan;39(1):169-79.
  29. Pontoriero R, Celenza F, Jr., Ricci G, Carnevale G. Rapid extrusion with fiber resection: a combined orthodontic-periodontic treatment modality. *Int J Periodontics Restorative Dent*. 1987;7(5):30-43.
  30. Valverde HR, Balarezo JA, Urquiaga CL, Revoredo A. Extrusión ortodóncica, una alternativa simple a un problema protésico. *Rev Estomatol Herediana* 2000; 10 (1-2):37-40.
  31. Oesterle LJ, Wood LW. Raising the root. A look at orthodontic extrusion. *J Am Dent Assoc*. 1991 Jul;122(7):193-8.
  32. Hotz RP. Guidance of eruption versus serial extraction. *Am j ortho* 1970; 58 : 1-20.
  33. Baker IM. Esthetic extrusion of a nonrestorable tooth. *J Clin Orthod*. 1990 May;24(5):323-5.
  34. Itoiz M.E., Carranza F.A., Jr. La encía. En: Newman M.G., Carranza F.A., Jr. *Periodontología clínica*. 8º Ed. McGraw-Hill Interamericana; 1997; 14-30.
  35. Escudero N, García V, Bascones J. Alargamiento coronario, una necesidad de retención protésica, estética y anchura biológica. *Revisión bibliográfica*. *Av Odontoesomatol* 2007; 23(4):171-180.
  36. Bertos N., RuizV., Vives T., Santos A. Lesión endoperiodontal: A propósito de un caso. *Revista Odontológica de Especialidades*. 2009. 04:03.[38]
  37. Kokich V. Esthetics: The orthodontic-periodontic-restorative connection. *Semin Orthod* 1996;2:21
  38. Linde J. Ortodoncia y periodoncia. En: *Periodontología clínica e implantología odontológica*. 2005; 4ºEd. Buenos Aires: Médica Panamericana.
  39. Oppenheim A. Artificial elongation of teeth. *Am J Ortho Oral Surg* 1940; 26: 931-40.
  40. Heithersay GS. Combined endodontic-orthodontic treatment of transverse root fractures in the region of the alveolar crest. *Oral Surg Oral Med Oral Pathol*. 1973 Sep;36(3):404-15.
  41. Zachrisson. Bjorn U. Zachrisson, DDS, MSD, PhD on Current Trends in Adult Treatment Part 2. *JCO*. 2005 May;5:285-296.
  42. Salama MA, Salama H, Garber DA. Guidelines for aesthetics restorative options and implant site enhancement: the utilization of orthodontic extrusion. *Pract Proced Aesthet Dent* 2002;14(2):125-130
  43. Wolfson EM, Seiden L. Combined endodontic-orthodontic treatment of subgingivally fractured teeth. *Dent J*. 1975 Nov;41(11):621-4.
  44. Cooke MS, Scheer B. Extrusion of fractured teeth. The evolution of practical clinical techniques. *Br Dent J*. 1980 Jul 15;149(2):50-3.
  45. Sabri R. [Crown lengthening by orthodontic extrusion. Principles and technics]. *J Parodontol*. 1989 May;8(2):197-204.
  46. Segelnick SL, Uddin M, Moskowitz EM. A simplified appliance for forced eruption. *JCO*. 2005 July;(7):432-434.
  47. Kocadereli I, Tasman F, Guner SB. Combined endodontic-orthodontic and prosthodontic treatment of fractured teeth. Case report. *Aust Dent J*. 1998 Feb;43(1):28-31. ■