La técnica Invisalign

Dr. Juan Carlos Rivero Lesmes
Dr. Manuel Román Jiménez

REVISIÓN HISTORICA

En 1945, Kesling introdujo el uso de aparatos removibles elásticos confeccionados sobre un modelo set-up ideal del paciente como método para realizar pequeños movimientos dentarios. Este sistema consistía en un posicionador elástico de una sola pieza que cubría ambas arcadas. Ya a mediados del siglo XX Kesling predijo "El posicionador tiene otros usos aparte del perfeccionamiento final del caso y la retención. Se pueden conseguir movimientos mayores mediante una serie de posicionadores secuenciales variando los dientes en el modelo ligeramente a medida que el tratamiento progresa. En el presente este tipo de tratamiento no parece ser práctico pudiéndose desarrollar la técnica para su aplicación en el futuro"[1]. (Figura 1).

Ponitz[2], en 1971, utilizó un dispositivo similar al que denominó "retenedor invisible" realizado sobre un modelo maestro que pre-posicionaba los dientes sobre una base de cera, el cual podía producir movimientos dentarios limitados. (Figura 2).

Posteriormente otros autores como McNamara (1985)[3], Sheridan (1993)[4], Rinchuse (1997)[5] o Lindauer & Schoff (1998)[6] profundizaron y desarrollaron técnicas similares. Sin embargo, la mayoría requerían del uso de toma de impresiones y modelos set-up en cada visita. (Figuras 3 a 7).

En 1997, Zia Chishti y Kelsey Wirth, dos estudiantes de la Universidad de Stanford, fundaron Align Techonology (Santa Clara, California). Basándose en

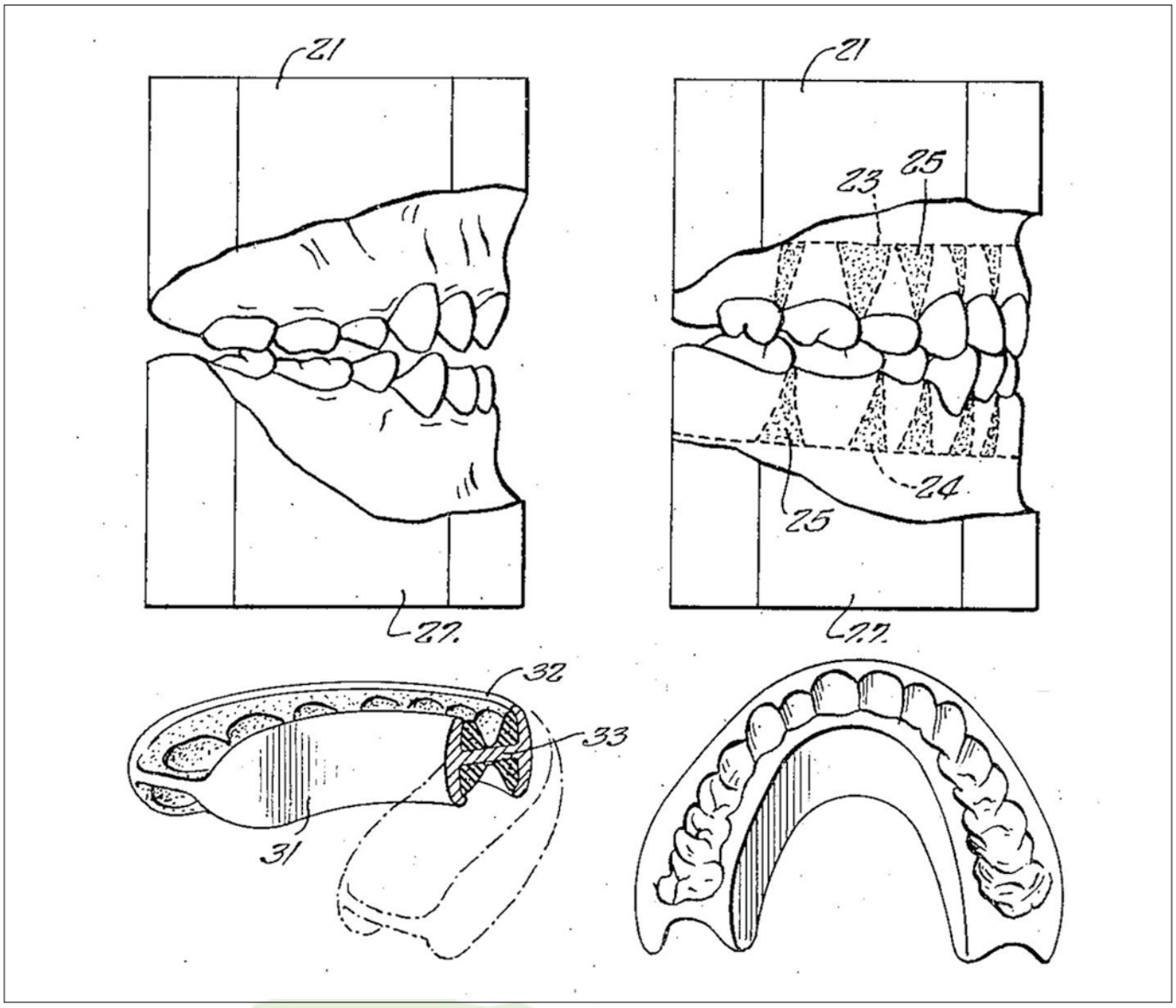

Figura 1. Posicionador Dental de Harold D. Kesling diseñado en 1943.

Figura 2. Retenedor posicionador invisible de Ponitz, sobre un set-up ó montaje encerado, para hacer pequeños movimientos dentarios.

Figura 3. Fabricación de posicionadores elásticos con el sistema de enmuflado.

Figura 4. Set-up, montaje en cera sobre el modelo de trabajo, previo segueteado del mismo.

Figura 5. Máquina de termo-vacío para la confección de ESSIX.

los principios de Kesling, pensaron en realizar ligeros movimientos dentales progresivamente mediante una serie de alineadores de poliuretano removibles, con la ayuda de la informática. (Figura 8).

No fué hasta 1999, cuando el sistema Invisalign® se comercializó para los ortodoncistas[7]. La primera publicación científica data del año 2000[8].

INTRODUCCIÓN

El sistema Invisalign consiste en unos alineadores estéticos removibles, que los autores denominamos Alineadores Secuenciados Transparentes (AST), realizados a medida, con un diseño y fabricación asistido por ordenador (CAD/CAM).

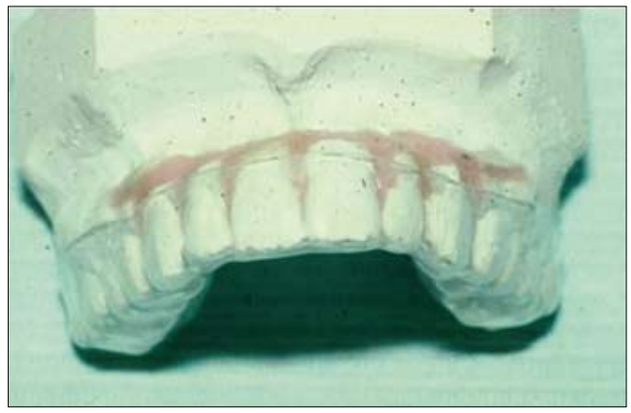

Figura 6. ESSIX confeccionado sobre el modelo.

Figura 7. Imagen clínica correspondiente a un paciente tratado con aparatología fija, hace más de 20 años por el Prof. J.C. Rivero Lesmes, y en el que se utilizó como sistema de retención dos planchas ESSIX, asociadas a un arco ligual y gomas de clase II.

Figura 8. Invisalign®.

Estos alineadores utilizados individualmente ejercen una ligera presión sobre los dientes llegando a producir movimiento dentario, y usados secuencialmente, corrigen maloclusiones.

Cada alineador realiza movimientos lineales de 0.25mm y movimientos angulares de 2º.

El paciente lleva los alineadores todo el día excepto para las comidas (aprox. 22h/día), produciéndose el recambio de alineadores cada 2 ó 3 semanas (14-21 días).

En primer lugar y al igual que en cualquier tratamiento de ortodoncia se procederá a realizar un estudio convencional compuesto por: exploración clínica, modelos de estudio, montaje en articulador, fotografías, radiografias y cefalometría. Tanto el diagnóstico como el plan de tratamiento ha de realizarlos el profesional.

La clave del éxito radica en la experiencia del doctor y en la selección del caso.

En los inicios de la Técnica, este tipo de tratamientos se restringía a pacientes adultos, sin embargo en la actualidad, se puede realizar el tratamiento en pacientes adolescentes que aún no hayan completado el desarrollo de las arcadas y el recambio dentario.

ELABORACION

1. Una vez seleccionado el caso, en primera instancia se tomarán unos registros en PVS (polivinilsiloxano) de la arcada superior, de la arcada inferior y un registro de mordida. Las impresiones tienen que ser tomadas con unas cubetas de plástico ya que serán escaneadas con la ayuda de un ordenador a través tecnologia 3D. Antiguamente lo que se escaneaba era el positivo de las impresiones, es decir, el modelo de escayola, pero para evitar errores en el vaciado hoy día se escanea directamente el material de registro en las cubetas. Por esa razón tienen que ser de plástico y no pueden ser de metal.

2. Se envía a Align las impresiones y el registro de mordida en PVS, el formulario de prescripción y plan de tratamiento junto con una copia de la documentación del paciente (fotos + radiografias). Tanto el formulario de tratamiento como la documentación del paciente pueden enviarse vía on-line. Es fundamental que se envíe una copia de los registros y no los registros originales ya que debido a leyes de aduana de los EEUU no puede salir del país material médico del paciente, y si se envía una radiografía original en papel, no será devuelta.

3. Una vez recibida la documentación, Aling a través de un sistema de tomografia computerizada 3D (FlashCT) escanea las impresiones de PVS para crear unos modelos estereolitograficos tridimensionales sumamente precisos. (Figura 9).

4. Align elabora un programa de simulación virtual del tratamiento denominado ClinCheck® que representa tridimensionalmente ambas arcadas en oclusión y donde se visualiza el movimiento de los dientes de modo animado desde el inicio hasta el final. Este programa dispone de diferentes herramientas que serán de gran ayuda para alcanzar los objetivos de tratamiento. Mediante este software el doctor se comunicará con los técnicos de Align a través de internet. (Figura 10).

5. Una vez aceptado el plan de tratamiento en el ClinCheck®, por medio de un sistema computerizado de láser se fabrican unos modelos de resina que reflejan cada fase del tratamiento y a partir de los cuales se elaborarán los alineadores.

6. Por último se reciben los alineadores. El paciente usará los alineadores todo el día excepto para las comidas y cepillarse los dientes, es decir, unas 22 horas al día. Como término medio se realizará secuencialmente el cambio de alineador cada 2 semanas.

VENTAJAS

- Máxima estética: Su principal ventaja es la estética que se al ser translúcido se mimetiza con el color de los dientes. (Figura 11)

- Removible: Es la segunda gran ventaja. Al ser removible el paciente puede quitárselo para comer, o incluso en situaciones o eventos especiales.



Figura 9. Proceso de elaboración de los alineadores.

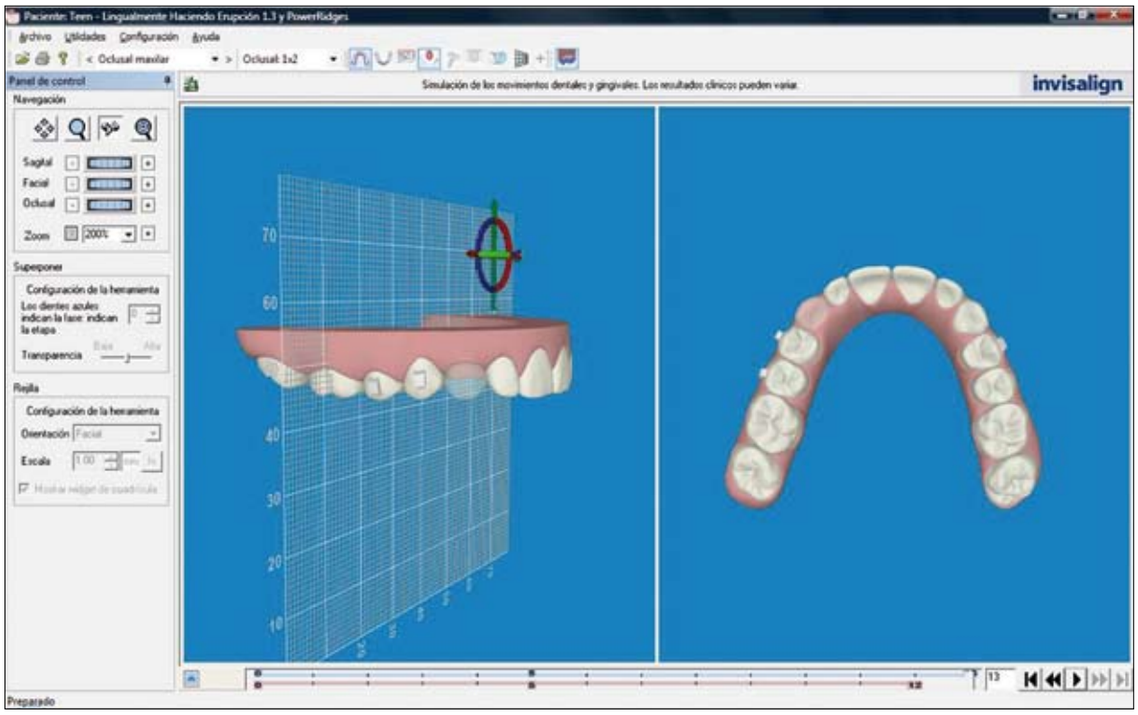

Figura 10. Clincheck® 2.6.

Figura 11. Imagen real de un paciente con el alineador en boca.

- Comodidad: Elaboración de los alineadores con la toma de una única impresión al inicio del tratamiento.
- Mejora la higiene oral: El paciente tras comer podrá cepillarse los dientes con normalidad y volver a colocarse los alineadores.
- Movimientos diferenciales: podremos elegir qué diente mover y qué diente no mover. Asimismo podremos decidir la cantidad, tipo y momento exacto de movimiento.
- Visualización de los objetivos del tratamiento: Gracias al software 3D podemos ver el desarrollo virtual del tratamiento hasta lograr los objetivos deseados.
- Permite conocer el tiempo de tratamiento: aunque en determinadas ocasiones puede variar, como los alineadores los llevará el paciente durante dos semanas, podremos conocer el tiempo de tratamiento. Por ejemplo, si el tratamiento consiste en 20 alineadores, como los llevará cada 2 semanas, la duración total del tratamiento será aproximadamente 10 meses.
- Ideal para alergias a metales: gracias a su composición es ideal para pacientes con alergias a los metales.

DESVENTAJAS

- Limitación de movimientos: aunque el sistema está en constante evolución actualmente está limitado para determinados tipos de malposiciones y movimientos, siendo clave la selección del caso.
- Planificación previa del tratamiento: Una vez que hayamos determinado y aceptado el plan de tratamiento, Align nos enviará todos los alineadores por lo que si queremos realizar algún tipo de modificación tendría un coste adicional.
- Precio: A día de hoy el precio es más elevado comparado con un tratamiento de brackets metálicos convencional, pero similar a un tratamiento con ortodoncia lingual o brackets autoligables estéticos.
- Colaboración: el ser un sistema removible implica a su vez una ventaja y una desventaja. Si el paciente no colabora y no utiliza los alineadores, el tratamiento puede fracasar. Este aspecto es especialmente importante en los adolescentes.

Figura 12. a) Predicción final del Clincheck. b) Realidad clínica tras 18 meses de tratamiento.

- No correlación entre set-up virtual (Clincheck®) y la realidad. En determinadas ocasiones los técnicos de Align nos proporcionarán un set-up ideal que en la práctica real no será posible alcanzar. Asimismo, a mayor número de alineadores menor predictibilidad del sistema. Por ello, es fundamental tanto la selección del caso, como los conocimientos y la experiencia del profesional en esta técnica. (Figura 12)

INDICACIONES

Los tratamientos con Invisalign podrían dividirse en tratamientos predecibles y tratamientos menos predecibles.

Joffe[9] sugiere que entre los tratamientos más predecibles donde Invisalign es más eficaz estaría el tratamiento de maloclusiones con ligeros discrepancias de espacio (apiñamientos o diastemas de 1 a 5 mm), sobremordida aumentada cuando el problema es a nivel de los incisivos, compresiones dentoalveolares que pueden ser resultas mediante inclinación de los dientes y recidivas de ortodoncia. Otras correcciones también son predecibles como correcciones de línea media de 2mm o menos y distalar dientes menos de 2mm[10].

Los autores de este artículo amplían las indicaciones y definen como tratamientos predecibles aquellos en los cuales no se produce desplazamiento del ápice radicular. Por ejemplo, una Clase I con apiñamiento que es resuelto vestibulizando o lingualizando los incisivos, sin desplazar el ápice radicular.

Por otro lado, dentro del grupo de tratamientos menos predecibles o incluso donde podría estar contraindicada su aplicación se encuentra:

- Apiñamientos de más de 5mm.
- Diastemas de más de 5 mm que desean ser cerrados.
- Correcciones sagitales mayores de 3 mm.
- Discrepancias esqueléticas sagitales, transversales y discrepancias entre relación céntrica y oclusión céntrica de mayores de 2 mm.
- Rotaciones de dientes mayores de 20º.
- Mordidas abiertas (anteriores y posteriores).
- Extrusión de dientes.
- Dientes con inclinación mayor a 45 grados.
- Dientes con coronas clínicas cortas.
- Arcadas con múltiples ausencias.

TIPOS DE TRATAMIENTO

En la actualidad, en España, existen 4 tipos de tratamientos con Invisalign:

- Invisalign Full.
- Invisalign Anterior.
- Invisalign Express.
- Invisalign Teen.

Invisalign Full, es el método convencional y de elección, consiste en el tratamiento de la arcada completa tanto del maxilar como de la mandíbula.

Invisalign Anterior o Invisalign 3-3 aunque los alineadores cubren todos los dientes sólo se produce movimientos en los dientes anteriores, en concreto de canino a canino de ambas arcadas. Este tratamiento es el de elección en Clases I con apiñamientos, pequeños diastemas o sobremordida ligeramente aumentada.

Invisalign Express, ideado para ligeras maloclusiones o pequeñas recidivas. Está limitado a un máximo de 10 alineadores y el caso debe encontrarse dentro de los siguientes criterios clínicos:

POSIBLE TRATAR CON INVISALIGN®	DIFICIL DE TRATAR CON INVISALIGN®
Apiñamiento (1-5mm)	Apiñamiento 6mm o mas
Diastemas (1-5mm)	Diastemas de 6mm o mas
Sobremordida (Clase II div 2) Intrusion dientes anteriores	Discrepancias esqueléticas sagitales, transversales y discrepancias entre relación céntrica y oclusión céntrica de mayores de 2mm
Compresiones dentoalveolares que pueden ser expandidas mediante inclinación del diente	Inclinacion de dientes (más de 45º)
Linea media 2mm o menos	Dientes con coronas clinicas cortas Arcadas con multiples perdidas dentarias
Rotacion de canino 25º-30º ?	Rotaciones severas (más de 20 grados)
Distalar 2mm o menos	Correcciones sagitales de más de 3mm
Clase I sin correcion A/P ni Mordida abierta	Mordidas abiertas (anteriores y posteriores) Extrusion de dientes

Tabla 1.

- Diastemas menores de 2 mm.
- Apiñamiento menor de 2 mm.
- Corrección máxima de línea media de 2 mm, 1mm superior y 1mm inferior.
- Rotaciones menores de 20 grados.
- Expansión máxima de 1.5 mm por cada lado.
- No puede haber movimientos anteroposteriores. Los caninos pueden ser movidos ligeramente debido al IPR.
- Intrusión máxima de 2.5 mm por arcada.
- Menos de 0.5 mm de extrusión.
- IPR total menor a 2 mm.

Invisalign Teen, es el sistema más reciente con el que Align pretende completar su gama de productos ampliando la edad de inicio de tratamiento pensando en adolescentes. Incluye algunas características especiales y novedades respecto a los anteriores.

- Pensado para tratamientos entre 12 y 18 meses de duración.
- Reemplazo hasta 6 alineadores. Disponibles sin coste adicional en caso que el adolescente pierda los alineadores.

Hasta tres refinamientos incluidos:

- Compensación erupción. En caso de dientes no erupcionados, el sistema prevé dicha erupción

Figura 13. Caso Tratado únicamente con alineadores, sin stripping, ni ataches, ni tecnicas auxiliares.

y va dejando espacio en el alineador para el diente.

- Indicador colaboración. El alineador tiene una marca de color que cambia con el tiempo y siempre que esté en contacto con la saliva, así sabremos si el paciente utiliza o no los alineadores.

- Power Ridges™. Es un dispositivo novedoso que sirve para mejorar el torque radicular. Por ejemplo para en un incisivo lateral superior que se encuentra en mordida cruzada y al alinearlo presenta un defecto de torque radicular.

TRATAMIENTO

Tras recibir los alineadores el tratamiento con Invisalign consistirá en supervisar al paciente, realizar las acciones requeridas y efectuar el cambio de alineadores. El tiempo entre alineadores podrá variar en función de la colaboración del paciente, de la fase en la que se encuentre, del tipo de tratamiento, de los resultados obtenidos, etc.

Si tras finalizar con todos los alineadores no se han cumplido los objetivos de tratamiento se podrá solicitar el denominado "refinamiento" que consiste en una nueva toma de impresiones para solicitar alineadores adicionales tras finalizar el tratamiento.

Aunque no es lo habitual, existen tratamientos en los que únicamente intervienen los alineadores sin necesitad de técnicas ni procedimientos auxiliares. (Figura 13).

Sin embargo, en la mayoría de los casos, es necesario combinar el uso de los alineadores con IPR (reducción interproximal), ataches o incluso tratamiento auxiliar.

ATACHES

Los ataches son dispositivos de composite de diferentes formas geométricas que se adhieren temporalmente a los dientes para ayudar a realizar ciertos movimientos.

Según su morfología existen tres tipos de ataches: elipsoidal, rectangular y biselado. Estos ataches a su vez pueden ser horizontales o verticales. Por defecto se colocan en el centro de la corona clínica. (Figura 14).

I. Atache Rectangular.

- Por defecto para rotaciones de caninos y premolares.

- Por defecto para control radicular en casos de extracciones.

- Pueden solicitarse en cualquier diente.

- OJO! Muy retentivos.

- Puede solicitarse la opción de biselado.

II. Atache Elipsoidal.

- Por defecto para extrusiones de dientes anteriores (no recomendado por los autores).

- 1 mm de grosor.

- Pueden ser solicitados para cualquier diente.

III. Atache biselado.

- En premolares cuando actúan como anclaje para intrusión de dientes anteriores.

- Biselado incisalmente (por defecto).

- Se pueden solicitar para rotaciones o extrusiones.

- El alineador se inserta y quita con mayor facilidad.

- Para extrusión de dientes (recomendado por los autores).

Podemos clasificar los ataches según su función en activos y pasivos. Los activos se utilizan para ayudar a realizar el movimiento e intervienen en el movimiento del diente. Los ataches pasivos se colocan en dientes que no van a ser movidos o el atache no interviene directamente en el movimiento. Ambos grupos a su vez pueden dividirse en:

- Activos.

- Rotaciones de dientes redondos.

- Control Radicular (tip/torque).

- Extrusión.

- Pasivos.

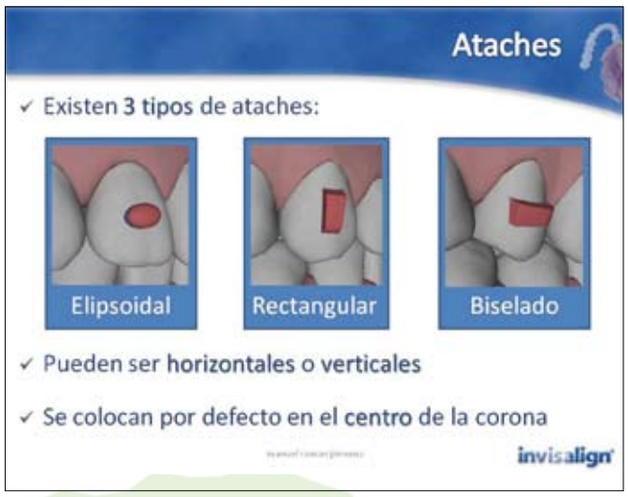

Figura 14. Ataches elipsoidal, rectangular y biselado.

- Anclaje en Intrusión.
- Retención para los alineadores.

I.a. Rotación de dientes redondos

El atache por defecto para la rotación de dientes redondos es el rectangular vertical. Sin embargo, en determinadas ocasiones puede que el diente no acompañe con el movimiento al alineador y no coincida el atache colocado en el diente con la marca del alineador. (Figura 15).

Una modificación que puede ayudar a solventar este problema es biselar el atache en sentido contrario a la rotación. Por ejemplo, si tratamos de desrotar un canino superior derecho corono distalmente, pediremos el atache biselado 0,25mm y 1mm por distal. (Figura 16).

I.b. Control radicular

Para obtener un mayor control radicular y alcanzar el corrector movimiento de tip y torque radicular el atache de elección es el rectangular vertical. Este atache es especialmente importante en los casos de extracción o cierre de diastemas, donde colocaremos los ataches en los dientes adyacentes al espacio. (Figura 17).

En los casos que requieren un mayor control radicular en los dientes anteriores, sobre todo en movimientos de inclinación mesio-distal, también colocaremos un atache rectangular vertical (Figura 18). Sin embargo, este atache a nivel anterior unido al alineador representa un inconveniente a nivel estético (Figura 19), por lo que en ocasiones especiales podemos solicitar el atache por palatino. (Figura 20).

I.c. Extrusión

El atache definido por Align para realizar el movimiento de extrusión es el elipsoidal (Figura 21). Este tipo de movimiento es uno de los menos predecibles en el sistema Invisalign[11,12]. Para ello los autores proponen una modificación del atache que llevan utilizando durante años y que les ha dado excelentes resultados[13]. (Figura 22).

El atache de elección para los autores en los movimientos de extrusión es el atache rectangular biselado (Wedge Shaped Attachment or Beveled Attachment) de 1mm en incisal y 0.25 mm en gingival (Figura 23). Este atache además podrá solicitarse en el tercio incisal del diente. (Figura 24 y 25).

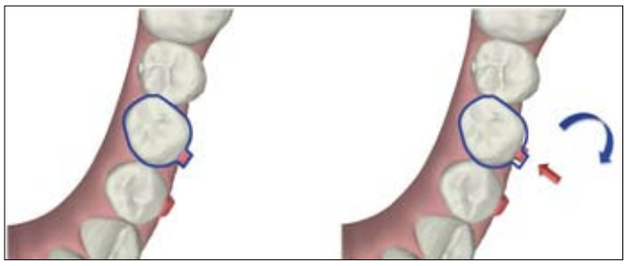

Figura 15. El problema que representa el atache rectangular en los casos de rotación es la pérdida de la relación atache-alineador tras el cambio de fase debido al "salto" que se produce.

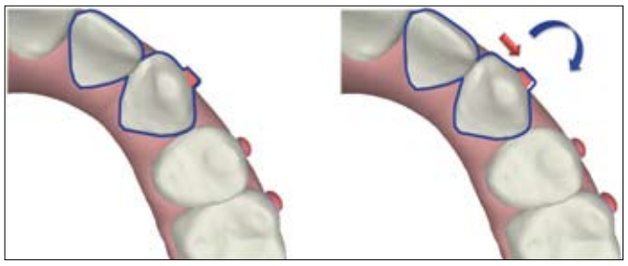

Figura 16. En los casos de rotaciones si biselamos el atache en sentido contrario al movimiento, en el momento de cambio de alineador siempre existirá un punto de contacto que ayudará a que no se pierda el atache.

Figura 17. Ataches rectangulares verticales colocados a ambos lados del diastema entre el canino y premolar superior izquierdo para logar un mejor control radicular.

Figura 18. Atache rectangular vertical colocado en el incisivo central superior derecho para lograr tip corono distal y radículo mesial.

Figura 19. Colocar ataches a nivel anterior representan un incoveniente estético. No sólo por el atache en sí, sino también por el efecto del alineador sobre el atache.

A)

B)

Figura 20. a) Paciente con atache colocado por palatino en el incisivo central superior izquierdo b) ClinCheck® del paciente.

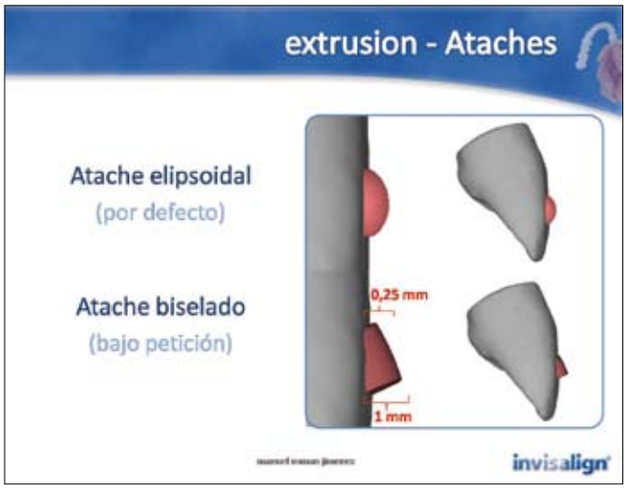

Figura 21. El Atache recomendado por Align para realizar extrusón es el elipsoidal. Sin embargo los autores recomienda para la extrusión es el atache rectangular biselado de 0,25mm en gingival y 1mm en incisal.

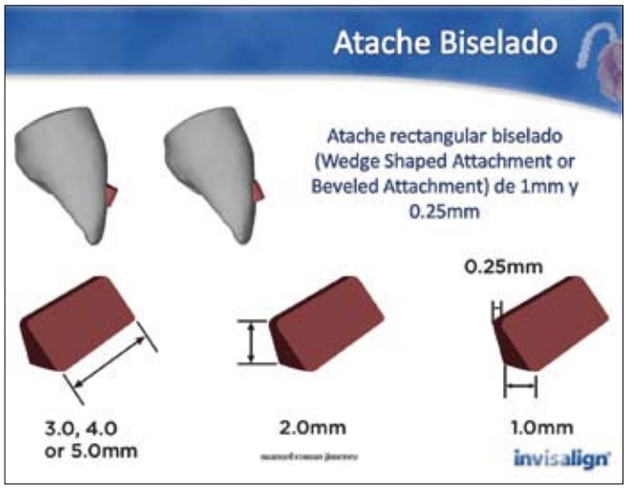

Figura 22. Dependiendo del tamaño de la corona del diente el atache podrá tener diferentes tamaños así como podrá ser biselado hacia incisal o hacia gingival.

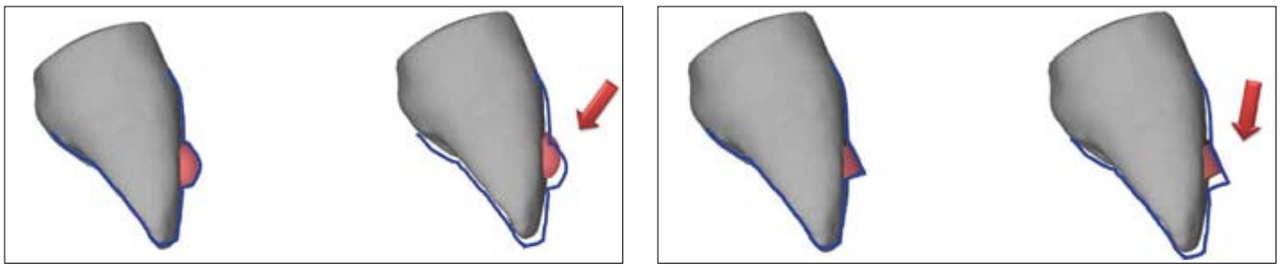

Figura 23. a) El problema del atache elipsoidal es que en el "salto" de cambio de alineador el atache puede "perderse" y no encajar en el alineador. B) Si pedimos el atache biselado de 0,25 en gingival y 1mm en incisal, en el cambio de alineador siempre se ejercerá un punto de presión y minimizará la pérdida de atache.

Figura 24. Mordida abierta anterior donde se deseaba extruir los dientes antero superiores. En las imágenes observamos tanto la corrección de sobremordida y de la línea media.

Figura 25. a) Paciente donde se deseaba extruir el incisvo lateral superior derecho y sobre todo el incisivo lateral superior izquierdo. Observamos en la imagen la extrusión y la corrección tanto a nivel incisal como a nivel del margen gingival b) Imagen de aproximación donde podemos apreciar el diseño del atache utilizado.

Figura 26. a) En los casos de intrusión de dientes anteriores, el atache de elección será el atache horizontal biselado y se colocará en los dientes adyacentes y distales a los dientes a intruir b) En los casos donde además se encuentran rotados los caninos o premolares, el atache de elección será rectangular vertical distal a los dientes a intruir.

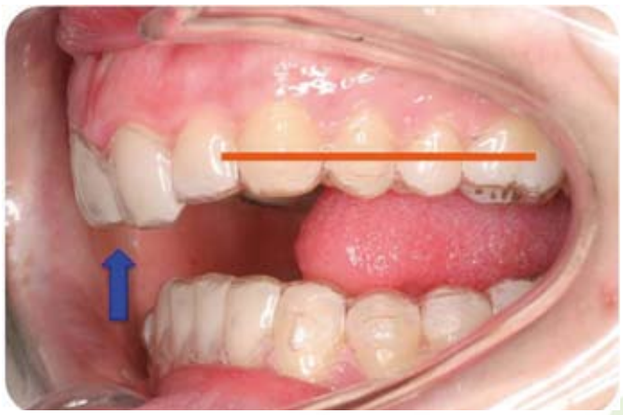

Figura 27. Los dientes posteriores ejercen de unidad anclaje, transmitiéndose toda la presión del alineador sobre los dientes anteriores.

Figura 28. Paciente donde se ha intruido los dientes anterosuperiores y se han nivelado los márgenes gingivales "arriba-abajo-arriba".

II. a. Anclaje en Intrusión

En los casos de intrusión de dientes anteriores, el atache de elección será el atache horizontal biselado y se colocará en los dientes adyacentes y distales a los dientes a intruir (Figura 26 a).

No es infrecuente que los dientes distales a los dientes a intruir, caninos y premolares, estén rotados y requieran desrotación. En estos casos solicitaremos ataches rectangulares verticales (Figura 26 b). (Figura 27 y 28).

II. b. Retención para los alineadores

En determinadas ocasiones necesitaremos una retención extra y podremos colocar un atache biselado en los dientes de anclaje (Figura 29).

En los casos en que se combina el uso de elásticos con los alineadores será especialmente necesario el uso de un atache pasivo para aumentar el anclaje, que será colocado próximo a la inserción del elástico en el alineador. Por ejemplo, en un caso que requiera el uso de elásticos de Clase II se posicionará el atache en el primer premolar superior y segundo premolar inferior, o en el canino superior y en el molar inferior. (Figura 30).

IPR

La reducción interproximal, IPR (inter proximal reduction) o stripping es un procedimiento que ha de realizarse en la mayoría de los casos, consiste en la disminución del diámetro mesio-distal del diente por medio de la eliminación parcial de esmalte preservando la forma natural del diente. Realizarlo correctamente supone un desafío y es necesario para el éxito en el tratamiento con Invisalign®.

Si un caso requiere IPR, se genera un formulario de reaproximación que indica la cantidad necesaria y las etapas en las que debe reducirse cada punto de contacto (Figura 31). Es importante controlar durante el tratamiento las áreas y puntos de contacto con seda dental sin cera para verificar la intensidad del contacto interdental.

El IPR puede realizarse una vez confeccionado el plan de tratamiento y recibidos los alineadores o antes de tomar las impresiones y enviar el caso a Align. Realizarlo después de la toma de impresiones y el envío del caso tiene la ventaja de poder planificar la cantidad y momento en de realización mediante la ayuda del ClinCheck® (Figura 32). Sin embargo presenta el inconveniente de que si no realizamos correctamente la cantidad de IPR en el momento indicado podremos encontrar dificultades durante el tratamiento. El problema más común suele aparecer en las fases finales del tratamiento cuando el apiñamiento residual debido al insuficiente IPR. (Figura 33).

Estos problemas pueden evitarse realizando el IPR antes de la toma de impresiones aunque se corre el riesgo que una vez realizado el Clincheck® la cantidad y lugar de IPR pueda variar (Figura 34). En caso que se realice IPR antes de la toma de impresiones habrá que colocar un retenedor de uso nocturno para mantener el espacio creado hasta que se reciban los alineadores.

En caso de malposiciones dentarias que impidan la realización de un correcto IPR puede realizarse en primer lugar, y siempre que el diagnóstico lo permita,

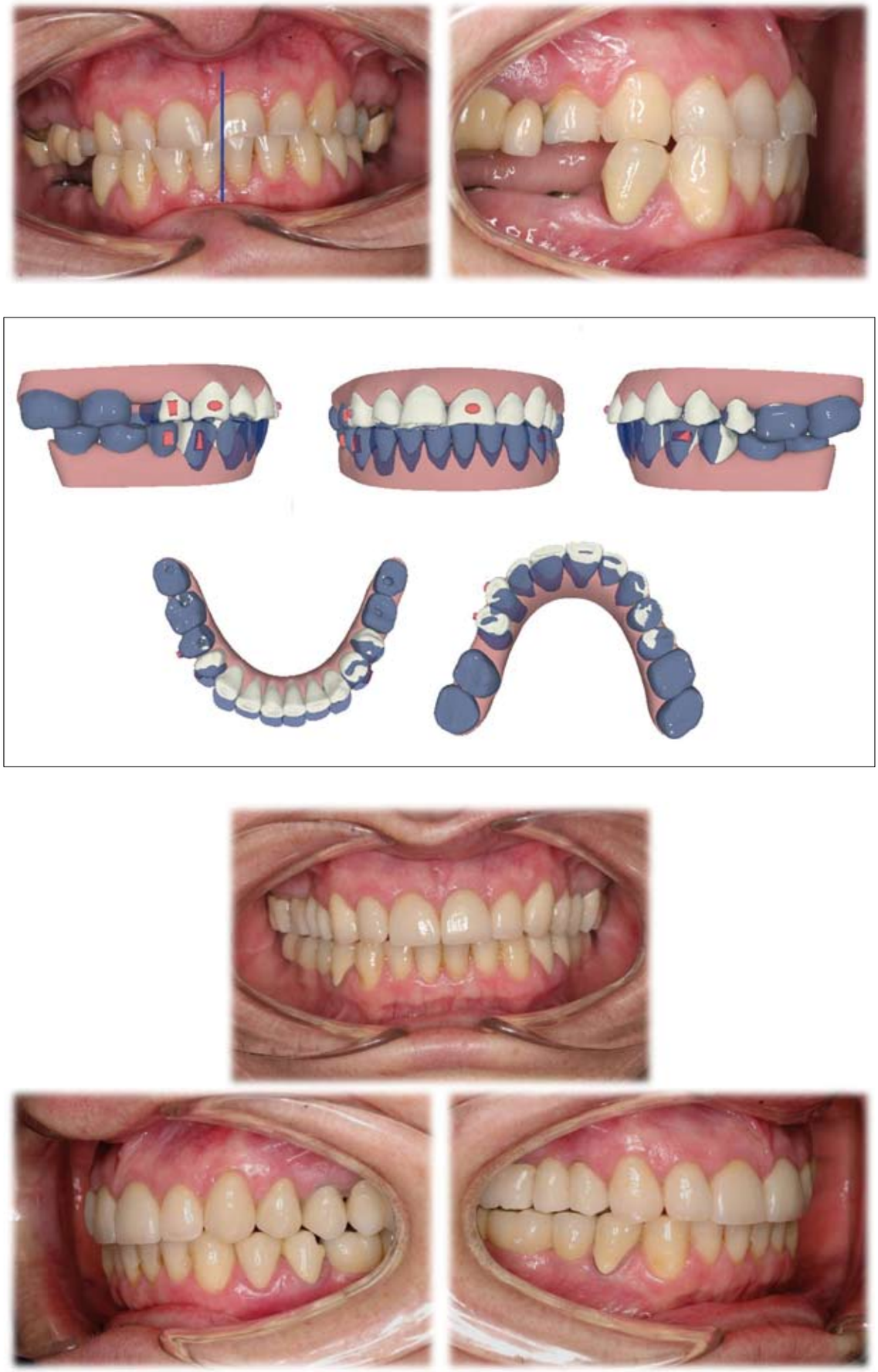

Figura 29. a) Atricción de los dientes anterosuperiores originada por la mordida cruzada anterior, desviación de la línea media y pérdida de los molares inferiores b) Se han utilizado los dientes posteriores como anclaje para protruir los dientes anterosuperiores y retruir los dientes anteroinferiores. Se colocaron ataches para reforzar el anclaje en los implantes inferiores c) Caso finalizado.

Figura 30. Clase II molar y canina solucionada mediante el uso de elásticos. Para mejorar la retención del alineador se posicionarán los ataches en el primer premolar superior y segundo premolar inferior, o en el canino superior y en el molar inferior, según los elásticos.

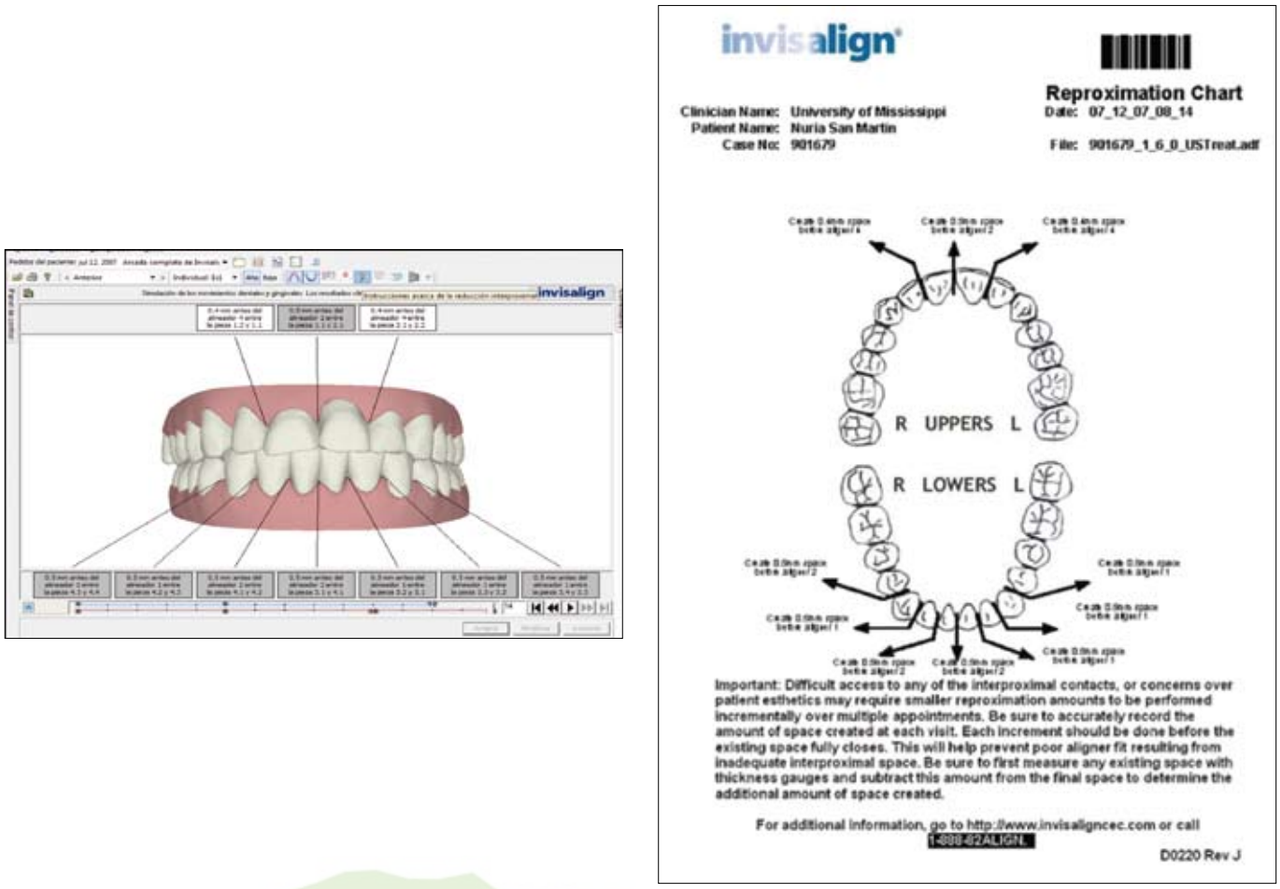

Figura 31. a) ClinCheck® donde muestra el lugar, la etapa y la cantidad de IPR a realizar. b) Carta de reaproximación.

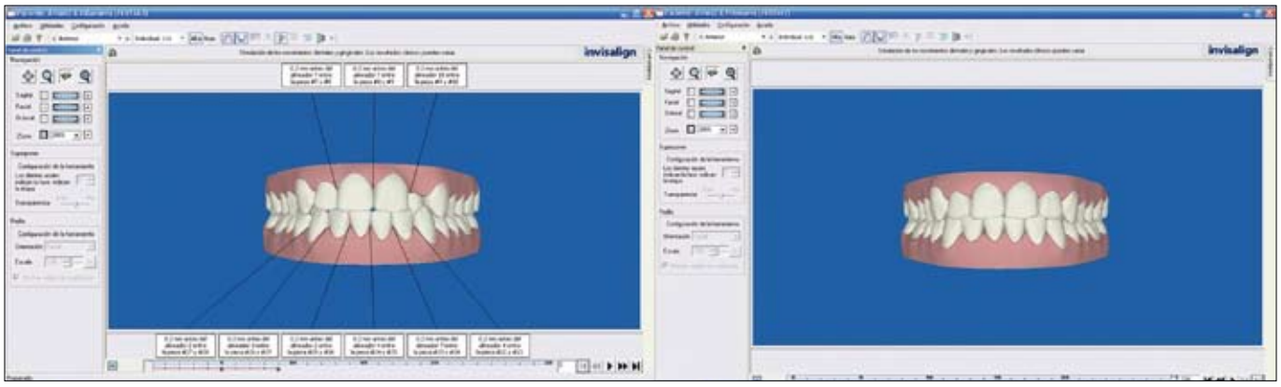

Figura 32. a) En el mismo paciente se solicitó un primer ClinCheck® con IPR para retruir los dientes anteriores y mejorar la sobremordida. b) Se solicitó un nuevo ClinCheck® para visualizar los resultados sin realizar IPR a modo de set-up.

Figura 33. Intrusión del incisivo lateral inferior derecho debido a falta de espacio. Como el alineador cubre las caras incisal, vestibular, lingual, mesial y distal, al incisivo sólo le queda la opción de intruirse.

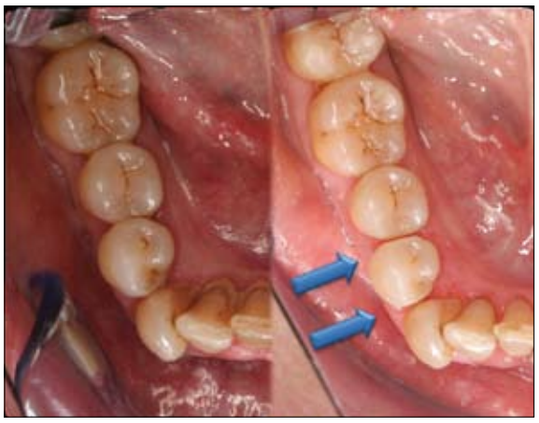

Figura 34. IPR a mesial y distal del premolar realizado antes de tomar las impresiones de PVS.

Figura 35. a) Utilizaremos seda dental sin cera para comprobar los espacios. B) IPR realizado con tira de stripping de grano fino diamantado realizado a mesial de los incisivos centrales inferiores. C) Galga de comprobación. D) Imagen una vez realizado el stripping.

Figura 36. Abrebocas con protección lingual y de mucosas. Para proteger el labio y la papila se colocó un algodón y una cuña respectivamente.

Figura 37. El canino superior derecho requiere de desrotación y extrusión. Para ello se colocó un botón estético y un elástico para desrotar con un componente extrusor y de Clase II.

Figura 38. Extrusión de un incisivo mediante un elástico anclado en dos botones y el alineador.

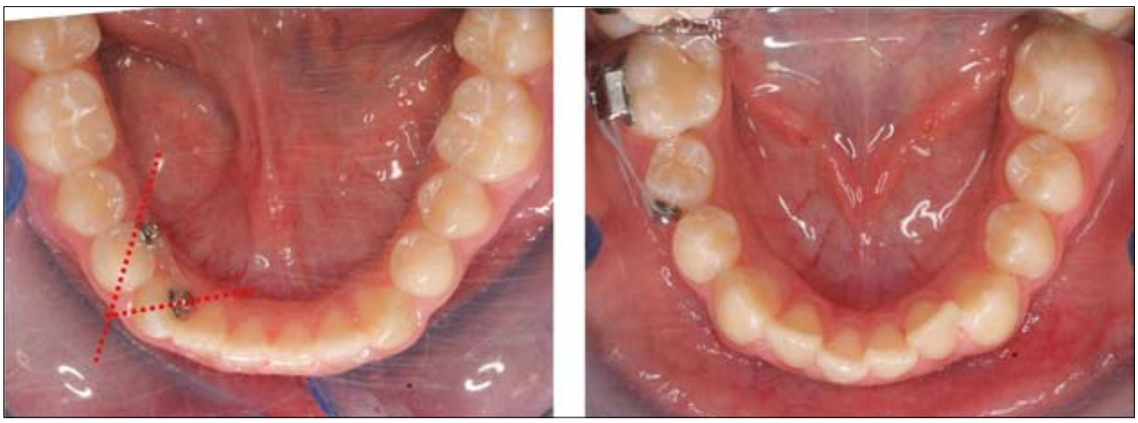

Figura 39. Procedimiento auxiliar antes de la toma de impresiones. a) botones colocados por lingual para desrotar 4.3 y 4.4 b) Botón por vestibular para desrotar 4.5.

una proinclinación de los dientes y una vez alineados (pero vestibulizados) realizar el IPR y posteriormente retroinclinar y llevarlos a su posición final.

El método más común para realizar IPR es mediante tiras de pulir con grano diamantado de aplicación manual. Este sistema está recomendado para ligeras reducciones (menos de 0,3mm), especialmente en dientes anteriores. La cantidad de IPR realizada puede confirmarse con la ayuda de galgas o calibres de grosor incremental (Figura 35). En dientes posteriores la técnica más eficaz es mediante el uso de aparatos rotatorios de alta velocidad utilizando una fresa de punta fina de diamante. Otro sistema recomendado es el uso de rotatorios de baja velocidad con un disco de una o dos caras. Se recomienda encarecidamente proteger los labios, lengua y mucosas mediante asilamiento con retractores de tejidos blandos, algodones, diques, separadores dentales, etc. (Figura 36).

Figura 40. Uso de microtornillos de anclaje óseo temporal para una intrusión verdadera de los dientes anterosuperiores para corregir una sonrisa gingival severa.

TRATAMIENTO AUXILIAR

En determinadas ocasiones necesitaremos realizar tratamiento auxiliar con técnicas ortodóncicas para complementar el tratamiento con Invisalign®.

Para el tratamiento auxiliar principalmente podrá utilizarse brackets o botones. En el caso de los botones podrán ir adheridos al alineador (por ejemplo para usar elásticos) o directamente a los dientes.

Recurriremos a estos dispositivos para ayudarnos en casos de rotaciones (sobre todo de caninos y premolares), extrusiones e intrusiones dentarias, para usar elásticos (principalmente de Clase II o Clase III) o para ayudarnos a enderezar raíces en casos de extracciones. (Figura 37 y 38).

Dependiendo del caso, tendremos que actuar antes del uso de alineadores, durante el tratamiento, o incluso al finalizar el mismo. (Figura 39 y 40).

Otra alternativa es conformar los alineadores con alicates de termoformado y transmitir información a los dientes. Con este sistema podremos corregir sobre todo pequeñas rotaciones a nivel anterior. (Figura 41).

CONCLUSIONES

A pesar de que el sistema Invisalign® ha mejorado mucho en los últimos años se trata de una técnica en constante evolución. A día de hoy todavía presenta carencias y limitaciones, por lo que no todos los pacientes pueden beneficiarse de este procedimiento.

Figura 41. Alicate de rectificación utilizado para desrotar el 4.2.

Por ello, la clave del éxito radica en la selección del caso y en la experiencia del profesional. Al igual que en otras técnicas de ortodoncia, la formación es un requisito fundamental.

Invisalign® es una herramienta más en la clínica del ortodoncista, presentándose como una clara alternativa, en determinados casos, a los brackets metálicos.

BIBLIOGRAFIA

Kesling HD. The philosophy of tooth positioning appliance. Am J Orthod 1945; 31:297–304.

Ponitz RJ. Invisible retainers. Am J Orthod 1971; 59(3):266–72.3.

McNamara Ja, Kramer KL, Juenker JP. Invisible retainers. J Clin Orthod 19;570-9,1985

Sheridan JJ, LeDoux W, McMinn R. Essix retainers: fabrication and supervision for permanent retention. J Clin Orthod 1993; 27(1):37–45

Rinchuse DJ. Active tooth movement with Essix based appliances. J Clin Orthod 1997;31:109-112

Lindauer SJ, Shoff RC. Comparasion of Essix and Hawley retuiners. J Clin Orthd 1998;32(2):95-7

Tuncay O. The Invisalign System. Quintessence 2006

Boyd RL. Orthodontic treatment of complex maloclussions with the Invisalign® appliance. PCSO Bulletin 2000;72:30-2

Joffe L. Invisalign: early experiences. J Orthod 2003; 30(4):348–52.6.

Guia Invisalign

Kravitz et al. How well does Invisalign work? A prospective clinical study evaluating the efficacy of tooth movement with InvisalignAm J Orthod Dentofacial Orthop 2009;135:27-35

Phan X, Ling P. Clinical Limitations of Invisisalign. JCDA April 2007, Vol. 73, No. 3

Román M. Invisalign, una puesta al día. 54 Reunión SEDO. Málaga, Junio 2006

Bazzucchi A. El sistema Invisalign: una innovacion en ortodoncia. Ortod Clin 2003;6(1):38-42

Boyd RL, Vlaskalic V. Three dimensional diagnosis and orthodontic treatment of complex-malocclusions with Invisalign® appliance. Semin Orthod 2001; 7:232-58

Boyd RL. Surgical-orthodontic treatment of two skeletal Class III patients with Invisalign and fixed appliances. J Clin Orthod 2005; 39(4):245–58.

Bollen AM, Huang G, King G, Hujoel P, Ma T. Activation time and material stiffness of sequential removable orthodontic appliance. Part 1: Ability to complete treatment. Am J Orthod Dentofacial Orthop 2003; 124(5):496–501.

Miller RJ, Duong TT, Derackhshan M. Lower incisor extraction treatment with the Invisalign system. J Clin Orthod 2002; 36(2):95–102.

Womack WR, Ahn JH, Ammari Z, Castillo A. A new approach to correction of crowding. Am J Orthod Dentofacial Orthop 2002; 122(3):310–6.

Clements KM, Bollen AM, Huang G, King G, Hujoel P, Ma T. Activation time and material stiffness of sequential removable orthodontic appliance. Part 2: Dental improvements. Am J Orthod Dentofacial Orthop 2003; 124(5):502–8.

Kamatovic M. A retrospective evaluation of the effectiveness of the Invisalign appliance using the PAR and irregularity indices [dissertation]. Toronto (Ont.): University of Toronto; 2004.

Djeu G, Shelton S, Maganzini A. Outcome assessment of Invisalign and traditional orthodontic treatment compared with the American Board of Orthodontics objective grading system. Am J Orthod Dentofacial Orthop 2005; 128(3):292–8.

Vlaskalic V, Boyd R. Orthodontic treatment of a mildly crowded malocclusion using Invisalign system. Aust Orthod J 2002; 17(1):41–6.

Boyd RL, Miller RJ, Vlaskalic V. The Invisalign system in adult orthodontics: mild crowding and space closure cases. J Clin Orthod 2000; 34(4):203–12.